

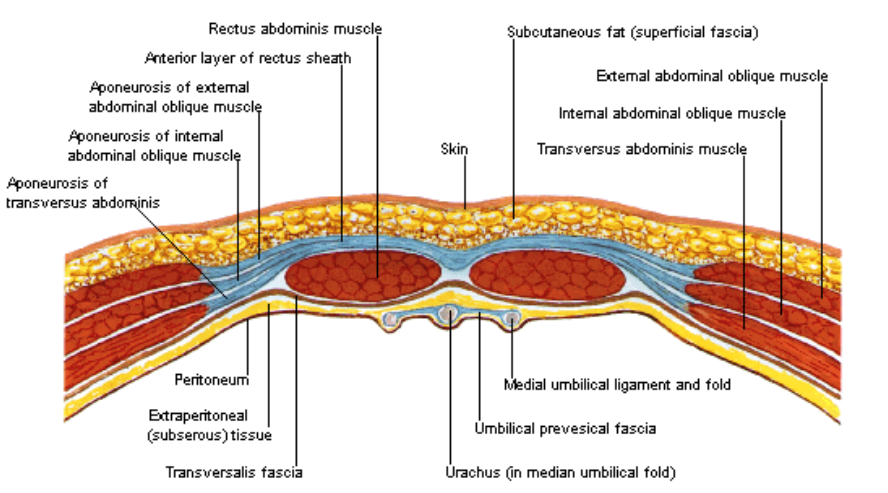


Bewegingsapparaat thorax

www.rozenbergsport.nl
 Robert Rozenberg © 14 januari 2015
 Pagina 1 van 3

Inhoud		
Anatomie Nek Sterno-claviculair gewricht Abdominale wand Thorax		
Anatomie nek		
C2-3	Wortel C3 Dermatoom nek (dorsaal), oor Myotoom geen	
C3-4	Wortel C4 Dermatoom basis nek (inter-scapulair), scapula Myotoom -	
C4	Dermatoom AC	
C4-5	Wortel C5 Dermatoom deltoideus Myotoom deltoideus Reflexen bicepsreflex	
C5-6	Wortel C6 Dermatoom nek → dorsolaterale arm → dorsoradiar hand Myotoom biceps, pols extensoren Reflexen brachioradialis/biceps reflex	
Uncovertebrale gewrichten	Definitie gewrichten tussen de processi uncinati (laterale opstaande rand van het corpus)	
C6-7 (meest frequent)	Wortel C7 Dermatoom post schouder → postolaterale onderarm → dig III Myotoom triceps, extensoren vingers Reflexen triceps	
C7-Th1	Wortel C8 Dermatoom dig IV + V Myotoom flexie vingers	
CWK	Functie flexie 40°, extensie 75°	
Anatomie thorax		
M. latissimus dorsi	Origo - insertio Th6 – L5 → voorzijde humerus net onder de kop Verloop tussen biceps (voor) en teres major (achter) Functie endorotator schouder	
M. obliquus ext abdominis	Origo – insertio rib 5-12 → crista iliaca Innervatie intercostale zenuwen – n. iliohypogastricus – n. ilio-inguinalis	
M. obliquus int abdominis	Origo – insertio crista iliaca → rib 10-12 Innervatie intercostale zenuwen – n. iliohypogastricus – n. ilio-inguinalis	
M. pyramidalis	Origo – insertio anterieur van m. rectus abdominis → linea alba Functie meestal maar een klein spiertje Innervatie intercostale zenuwen	



<p>M. rectus abdominis</p>	<p>Origo – insertio proc xiphoideus en rib 5-7 → os pubis</p> <p>Innervatie intercostale zenuwen</p>	 <p>Aponeurosis of internal abdominal oblique muscle does not split at this level but passes completely anterior to rectus abdominis muscle and is fused there with both aponeurosis of external abdominal oblique muscle and that of transversus abdominis muscle. Thus posterior wall of rectus sheath is absent below arcuate line and rectus abdominis muscle lies on transversalis fascia</p>
<p>M. serratus posterior inferior</p>	<p>Origo – insertio Th10/L2 → posterieure ribben 9-12</p>	
<p>M. serratus posterior superior</p>	<p>Origo - insertio C6 - Th2 → posterieure ribben 1-4</p>	
<p>M. Sternocleidomastoideus</p>	<p>Origo – insertio → sternum</p>	
<p>M. transversus abdominis</p>	<p>Origo – insertio rib 7-12 (binnenkant)/crista iliaca → linea alba</p> <p>Functie valsalva, intrekken buik</p> <p>Innervatie intercostale zenuwen – n. iliohypogastricus – n. ilio-inguinalis – n. genitofemoralis</p>	
<p>Sterno-claviculair gewricht</p>	<p>Anatomie heeft discus</p>	
<p>TWK</p>	<p>Functie flexie 105°, extensie 60°</p>	
<p>Nek</p>		
<p>A vertebraal syndroom</p>	<p>Definitie Compressie a vert door osteofyten, syncope bij rotatie hals</p>	
<p>axiaal trauma</p>	<p>Oorzaak duiken in ondiep water zie Jefferson # (Traumatologie ATLS fracturen)</p>	
<p>Cervicale lordose</p>	<p>Definitie kin staat te veel naar voren</p> <p>Behandeling mobilisatie taping</p>	
<p>Cervicaal syndroom</p>	<p>Na whiplash of slechte houding, veel hoofdpijn, tintelingen occipitaal</p> <p>Behandeling fysio, massage, ander hoofdkussens</p>	
<p>Nekpijn DD/</p>	<p>Skeletaal</p> <ul style="list-style-type: none"> • wervelproblematiek <p>Myogeen</p> <ul style="list-style-type: none"> • torticollis <p>Neurologisch</p> <ul style="list-style-type: none"> • hernia • subarachnoidale bloeding 	
<p>Torticollis DD/</p>	<p>Myogeen kind: na moeilijke bevalling, fibreuze spier, spontaan heling volwassen: torticollis myogeen</p> <p>Skeletaal wervel luxatio</p> <p>Inflammatoir bij een infectie</p> <p>Behandeling spierverrekking: NSAIDS anatomisch: HK release</p> <p>post-op 3 mnd dg&nacht halskraag</p>	
<p>Torticollis myogeen</p>	<p>Definitie hevige nekpijn</p> <p>Lokalisatie sternocleidomastoideus/scaleni</p> <p>Oorzaak</p> <ul style="list-style-type: none"> • verrekking, spierscheurtje, verkeerd gelegen • Domperidon <p>Behandeling</p> <ul style="list-style-type: none"> • NSAIDS • diazepam 	
<p>Pancoast syndroom</p>	<p>Definitie Tumor in thorax dak</p>	
<p>Whiplash (cervicale wervel instabiliteit)</p>	<p>Definitie ligamentaire insufficiëntie</p> <p>Oorzaak trauma (kop-staart) botsing</p> <p>Diagnose hyperflex/ext foto's CWK evt 2-3 wk na trauma</p> <p>Therapie nekkraag</p>	
<p>pseudo-subluxatie</p>	<p>Definitie > 3mm verplaatsing CWK wervels op RX (flexie / extensie opname)</p> <p>Oorzaak</p>	



Bewegingsapparaat thorax

www.rozenbergsport.nl

Robert Rozenberg © 14 januari 2015

Pagina 3 van 3

	<p>aangeboren</p> <p>Epidemiologie meestal kinderen (40% bij <7 jr)</p> <p>Lokalisatie meestal C2-C3</p> <p>Prognose goed, groeit er meestal uit</p>	
Sterno-claviculair gewricht		
Sterno-claviculaire luxatie	<p>Therapie naar posterior is gevaarlijk (kans op letsel van de grote vaten), echter ook grote kans op schade van grote vaten bij OK, dus ip conservatief, tenzij jong en veel last</p>	
Sterno-claviculaire arthrose	<p>Diagnose symmetrie ? schouders optrekken is pijnlijk</p> <p>Therapie injectie basis clavícula resectie</p>	
Post-CABG	<p>Probleem interclaviculair ligament kapot</p>	
1 ^{ste} rib probleem	<p>Probleem lig costo-claviculaire: dus ook sterno-claviculaire instabiliteit mogelijk</p>	
Abdominale wand		
Core stabiliteit	<p>Zie Ortho bekken en lies</p>	
Thorax		
Rib stress fractuur	<p>Oorzaak</p> <ul style="list-style-type: none">• werpsport• roeien (tgv serratus anterior tractie) <p>Locatie 4^e of 5^e rib</p>	
12e rib klachten		
kinderen	<p>trauma thorax erg compliant, zelden #, wel freq long/hart contusio</p>	
Pectoralis major #	<p>diagnose delle, echo</p> <p>therapie bij jonge mensen met COMPLETE ruptuur dan evt herstel</p>	
Pectus carinatum	<p>Thorax vooruit, groter (kippeborst), geen probleem (ander ECG normen)</p>	
Pectus excavatum	<p>Thorax hol, kleiner (trechterborst), geen probleem (ander ECG normen)</p>	
Slipping rib	<p>definitie vergrote mobiliteit van 1 rib die over een andere schuift</p> <p>DD/ thoracale hernia</p> <p>therapie die rib weghalen</p>	
thoracaal rugpijn	<p>Altijd tumor uitsluiten</p>	
Thoracale hernia	<p>Zie Neuro patho spinaal</p>	
Thoracic outlet syndrome	<p>Definitie =scalenus syndroom= plexus en vasculaire compressie door m scal ant en medius en rib 1, vaak na trek aan de arm</p> <p>Oorzaak vaak afwijkende scapulaire mobiliteit vaak psychiatrische problemen</p>	
Tietse syndroom	<p>Oorzaak Costochondritis, reumatisch</p> <p>Symptomen zeer gelokaliseerde pijn op 1 of meerdere plaatsen van de thorax, vooral costochondraal</p> <p>Differentieel diagnose angina pectoris</p>	