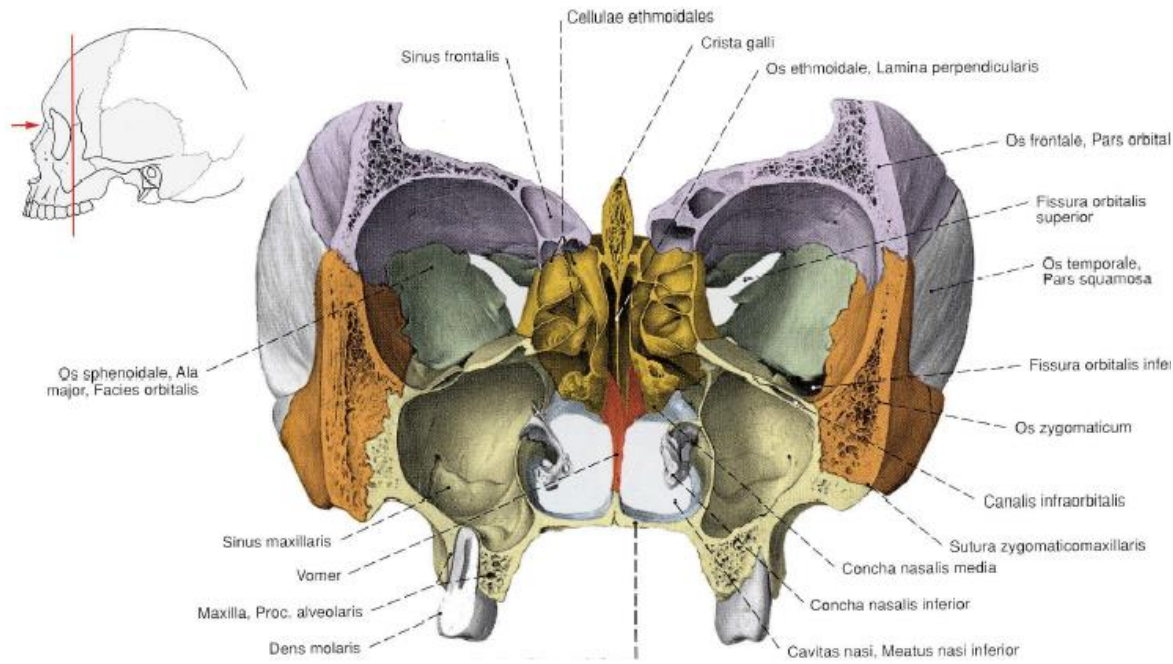




Inhoud	
Bovenste luchtweginfectie Sinusitis Farynx Larynx Neus Hals / nek Semeiologie oor Buitenoor Trommelvlies Middenoor Binnenoor Draaiduizelig	
Bovenste luchtweginfectie	
bacterieel	<p>Oorzaak chlamydia, mycoplasma</p> <p>Symptomen groene fluimen secundair na viraal</p> <p>Diagnose CRP toename</p> <p>Behandeling erythromycine (macrolide)</p>
DD	<p>Differentieel diagnose</p> <ul style="list-style-type: none"> • angina tonsillaris (farynx = keel) • laryngitis (larynx = stembanden) • rhinitis • sinusitis
hoest	<p>Behandeling codeïne 10 mg 1-3dd1</p>
Post-virale klachten	<p>Oorzaak meestal astmatisch</p> <p>Behandeling</p> <ul style="list-style-type: none"> • stomen • neusspray: fysiologisch zout • rust • prednison 30 mg 1dd1, 10 dg (behandeling exacerbatie COPD)
Rhino virus infectie	Zie Verkoudheid
Sport	<p>Koorts geen sport: risico op virale myocarditis (zie Cardiologie ontsteking) verder weinig bescherming op hyperthermie pas 14 dg na verdwijnen symptomen weer sporten</p> <p>Geen koorts</p> <ul style="list-style-type: none"> • algehele symptomen (myalgie, moe, koorts): geen sport, pas 14 dg na verdwijnen symptomen weer sporten • enkel craniale symptomen (hoest, rhinoree, zere keel): sport mag, voor neusverstopping zelfs beter (zie acute rhinoree)
verkoudheid	<p>Oorzaak Meestal viraal, 200 soorten, maar meestal rhino virus</p> <p>Duur 2-7 dg ziek, na 7-14 dg volledig weg</p> <p>Behandeling adrenaline derivaten spray: vasoconstrictie (Zie Pneumologie farmacologie) altijd zelflimiterend, NSAIDS (paracetamol maakt het vaak erger) atrovent tegen hoest en rhinoree echinacea planten extract verkort de duur stomen (Dampo of Vicks vaporub inhalatie zalf) gorgel met zout water NSAIDS, paracetamol Besmettelijk: niet bij andere sporters Fluimucil 600 mg 1x/dag als ze veel slijm moet ophoesten Trachitol zuigtablet als ze nog keellast heeft Otrivin (xylometazoline) neusspray als ze een verstopte neus heeft 30 min voor de wedstrijd, wel voordien uitproberen Noscapine hoestdrank als ze last heeft van hoest</p> <p>Niets schaatsen bij: koorts volledig ziek gevoel sinusitis</p> <p>Preventie 1 gr vit C per dag doet de incidentie van bovenste luchtweg infectie licht dalen Mogelijk glutamine met name bij sporters zie Doping supplementen</p>
Sinusitis	
sinusitis	<p>Definitie bijholte ontsteking</p> <p>Oorzaak</p> <ul style="list-style-type: none"> • bovenste luchtweginfectie • smalle sinus ingang • tandproblemen <p>Behandeling</p> <ul style="list-style-type: none"> • decongestiva (zie acute rhinoree) • doxycycline 100 mg 1dd1 voor 7 dag (eerste dag 2) of breed spectrum amoxicilline 500mg 3dd1 voor 7 dg eerste smal spectrum floxapen 500 mg 3dd1 10 dagen • hete thee met citroen (vasodilatatie) • NSAIDS <p>Sport zie acute rhinoree</p>

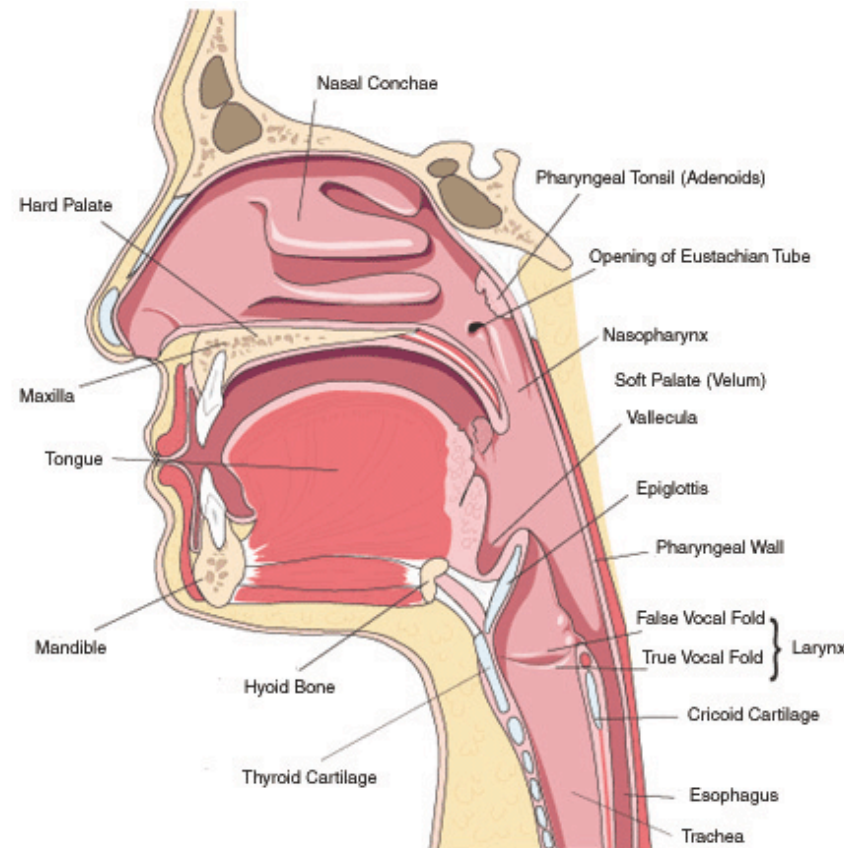


Sinus maxillaris	Ligging onder het oog
Sinus ethmoidalis	Ligging achter de neusholte
Sinus frontalis	Ligging boven het oog

Farynx

Toncillectomie

Angina tonsillar	<p>Oorzaak meestal viraal</p> <p>Diagnose tonsillen rood, altijd bilateraal</p> <p>Behandeling niet ernstig: broxil (feniticilline) 250 mg 3dd1, 10 dg ernstig: amoxicilline/clavulaanzuur 500/125 mg 3dd1, 10 dg recidiverend (>5x/jr en >3 jr oud): tonsillectomie</p> <p>Complicaties na streptokok (auto-immuun problematiek)</p> <ul style="list-style-type: none"> • AGR (acuut gewrichtsreuma, zie Infectie immunologie) • pericarditis • glomerulonefritis • tonsillaire oedeem/slaapapneu
------------------	--



Lemierre syndroom	Anaerobe keel infectie → stolling in de v. jugularis → septische embolieën Soms ook carotis aantasting → septische embolieën naar hersenen
-------------------	---

spruw	= candida stomatitis Behandeling nystatine 5 ml 3dd1 10 dg (dactarin gel mag ook maar is bloedverdunnend)
-------	--

tong gedapilleerd	Fe of vit B12 tekort
-------------------	----------------------

Tonsillen (keelamandel)	achter in mond
-------------------------	----------------

Toncillitis	Behandeling vermoeden bacterieel: klacid 500 mg 1dd1 (1 wk)
-------------	---

Larynx

Laryngomalacie	Zie Pneumo obstructief
----------------	--

Focal cord dysfunction	Zie Pneumo obstructief
------------------------	--

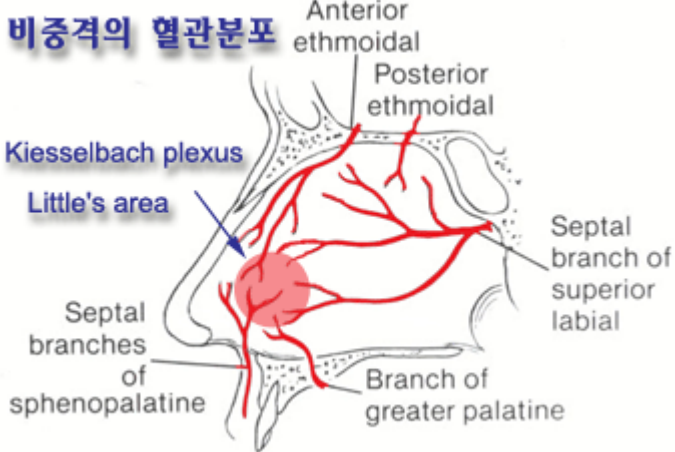
epiglottis acuut	3-6 jr, stridor Behandeling augmentin
------------------	--

laryngitis acuut	=BLW=viraal=influenza, echo, adeno
------------------	------------------------------------

laryngo-tracheo-bronchitis ac	=hemolyt streptococ → pseudo-membranen, 1-8 jr
-------------------------------	--

Reinke's oedeem	=larynxoedeem, na veel roken en stemgebruik
-----------------	---



Verslikking voorwerp	Op stembanden = moeilijk spreken → KNO In long (onder stemband) = stridor → bronchoscopie In slokdarm → gastroscopie
Neus	
Adenoïd (neusamandel)	achter in neus
Kallman syndroom	hypogonaden, bulbus ofactorius aplasie
Chronisch rinorroe	Oorzaak 1) allergie (binnen sporten) Behandeling antihistamine bij sport liever niet (staat op dopinglijst en anti-chol nevenwerkingen, zie Farmacologie algemeen , verder risico op hartritme problemen bij andere medicatie)
Allergische rhinitis	Behandeling Flixonase
Epistaxis (neusbloeding)	Definitie neusbloeding Locatie meestal thv neusseptum (80% thv gebied van Little = locus Kiesselbachii = voorste 1/3e neusseptum) Oorzaak <ul style="list-style-type: none"> • trauma • hypertensie (ouderen) • rinitis waardoor vasodilatatie van de vaten (kinderen) • juveniel angiofibroom = recidiverende neusbloedingen • morbus Rendu-Osler • Uremie • NSAIDS • premenstrueel/zwangerschap Behandeling <ul style="list-style-type: none"> • tampon minimaal 20 minuten • koude compressen over neusbrug → vasoconstrictie + voorhoofd + nek • cauterisatie (thermisch of chemisch) risico op septum perforatie 
Acute rinorroe	Oorzaak BLW, meestal viraal Symptomen verstopte neus, veel slijm Behandeling neusdruppels = decongestiva (vasoconstrictie i/d neus → slijm afname en slijmvlies minder opgezwollen → verstopping verdwijnt geen antibiotica, indien wel, dan zie sinusitis Sport bloed gaat naar de spieren en er wordt bespaard op de neusslijmvlies doorbloeding (dus zelfde effect als neusdruppels), er is echter nog wel een klein beetje doorbloeding, waardoor er een waterig secreet wordt afgescheiden, waardoor verstopte bijholten sneller loskomen.
neusverkoudheid	Zie Pneumologie infectie
Hals / nek	
halscyste	Zie Dermatologie
Semeiologie oor	
Babinski-Weil sterloop	steeds 2 stapen vooruit dan achteruit, ster=afwijking
bril van Frenzel	voorkomt fixatie, nystagmus met bril idem = centrale nystagmus, met bril erger = perifere nystagmus
centrale nystagmus	disproportioneel met vertigo, fixatie geen invloed
Hallpike test	hoofd snel naar achter = duizelig = BPPV
nystagmus	snelle component = richting
perifere nystagmus	evenredig met vertigo, afname bij fixatie
Rhinne	stenvork: lucht en been geleiding, lucht bij nl oor (of perceptiestoornis) beter = positief = nl
Romberg	stil staan met ogen dicht
Unterberger proef	stappen op plaats met ogen dicht, afwijking ?
Weber proef	stenvork midden op schedel, welk oor hoort het meest: slecht aan het slechtste oor = geleiding verlies slecht aan het beste oor = perceptieverlies
Buitenoor	
otitis externa (nat)	Definitie = infectie Oorzaak smerig zwemwater: <ul style="list-style-type: none"> • Pseudomonas • proteus • E. Coli • schimmel Symptomen pijn, nattend, haarverlies, oedeem, rood schimmel = wit of grijs (kaas uitzicht) pseudomonas = zweetgeur Diagnose Trommelvlies intact ? Behandeling <ul style="list-style-type: none"> • Al-acetotartaat 2,7% azijnzuur (of zelf: 50% alcohol + 50% azijn) • cortisporin bij trommelvliesruptuur Preventie



	na zwemmen 50% azijn + 50% alcohol
Zwemmersoor	<p>Definitie = surferoor, exostose in de gehoorgang van de ant en post wand</p> <p>Oorzaak koud water (<17,5°), trauma/infectie kan ook meespelen → chronische inflammatie</p> <p>Symptomen pijn, water blijft achter in gehoorgang tinnitus gehoorsverlies</p> <p>Preventie oorpluggen (evt. met luchtgat voor decompressie onder water)</p> <p>Behandeling OK (post-auriculaire behandeling)</p>
Hematoom oor	<p>Behandeling zo snel mogelijk drainage</p> <p>Risico</p> <ul style="list-style-type: none"> • bloemkooloor (door schade kraakbeen door druk van het hematoom) • verhoogde kans op infectie
otitis externa sicca (droog)	<p>Definitie ≈ seboreïsch eczeem: jeuk, schilfers</p> <p>Behandeling CS</p>
Trommelvlies	
cholesteatoom	<p>Definitie huid of trommelvlies epitheel groei in het middenoor, kan congenitaal</p> <p>Symptomen infect, stinkt erg, facialis / labyrinth aantast: druk op oor → vertigo = pos fistelteken</p> <p>Diagnose zwart</p>
Trommelvlies perforatie	<p>Oorzaak klap op het oor → door luchtdruk barst het trommelvlies</p> <p>Symptomen bloed uit het oor, oorsuizen, bij water in het oor: calorisch reflex → duizeligheid</p> <p>Diagnose</p> <ul style="list-style-type: none"> • erg duizelig is ook binnenoer schade • altijd naar KNO-arts om te zien of de gehoorbeentjes niet verplaatst zijn of audiogram maken • meestal niervormig aan de onderzijde <p>Behandeling rust, 2 wk niet zwemmen, dan controle, als trommelvlies is hersteld mag alles weer 90% is dicht in 8 weken</p>
atectase	<p>Definitie naar binnen getrokken trommelvlies tgv onderdruk in middenoor (chron otitis media)</p> <p>Gevolg atrofie trommelvlies</p>
Trommelvliesbuisjes	<p>Definitie tympanoparacentese</p> <p>Indicatie zie otitis media met effusie</p>
myringosclerose	<p>Definitie zie tympanosclerose (zie middenoor) echter nu enkel calcificaties in trommelvlies</p>
Middenoor	
Otitis media acuta	<p>Definitie = infectie (infernale trio) → oor vol vocht</p> <p>Symptomen</p> <ul style="list-style-type: none"> • trommelvlies bol (ipv hol) • gestuwde vaattekening <p>Behandeling decongestiva (xylometazoline 0,5 mg 3dd 1mg/ml in ieder neusgat) beluchten, Augmentin®</p>
Cholesteatoom	<p>Definitie Ingroei van gehoorgang epitheel of trommelvlies epitheel in middenoor</p>
Otitis media met effusie	<p>definitie idiopatic bleu ear drum</p> <p>Behandeling beluchten, buisjes na 3 maand geen verbetering: trommelvliesbuisjes</p>
Tinnitus (oorsuizen)	<p>Oorzaak</p> <ul style="list-style-type: none"> • spier: myocloniën • vaatproblematiek: hypertensie, atherosclerose (pulsaties) • otosclerose • cervicale arthrose • meniere (zie binnenoer) • lawaaibeschatiging <p>Diagnose soms met de stethoscoop ook te horen</p> <p>Behandeling bij otosclerose: stapedectomie</p>
Trommelvliesbuisjes	Zie Trommelvlies
Tympanosclerose	<p>Definitie calcificaties in trommelvlies + mucosa van de gehoorsbeentjes</p> <p>Oorzaak na infectie</p> <p>Symptomen als gehoorbeentjes vast gaan zitten = gehoorsverlies</p>
Binnenoer	
acusticus neurinoom	=vestibulair schwannoma (dus van n VIII van evenwichts orgaan)
BPPV	=benigne paroxysm. positie afh. vertigo = otolithen probleem, plots duizelig bij in bed liggen, duurt enkele dagen, Hallpike test = hoofd snel naar achter = vertigo, geen gehoorverlies
Menière	plots oorsuizen (tinnitus), gehoorsverlies, nystagmus naar oor eerste 30 min dan er van af, = hydrops van de endolymfe R/ lasix
neuritis vestibularis	plots duizelig, nausea, braken, = inflamm zonder infectie, veel bij DM of virus (vaataantasting), nystagmus van oor af, kan meningitis tekens geven, geen gehoorsverlies
ototoxisch	diuretica, aminoglycosiden, cisplatinum
PICA CVA (Wallenberg)	doofheid, hemiplegia alternans, Hornersyndroom, disartrie



Keel, neus en oor

www.rozenbergssport.nl

Robert Rozenberg © 16 januari 2015

Pagina 5 van 5

rotsbeen #	Dwars =gehoor + facialis kapot Longitudinaal = gehoorbeentjes (=perceptief) en duizelig
Tinnitus (oorsuizen)	Zie middenoor
Draaiduizelig	
BPPV	Zie Binnenoor
Neuritis vestibularis	Zie Binnenoor
Menière	Zie Binnenoor
Trommelvlies ruptuur	Zie Trommelvlies
Sinusitis	Zie Sinusitis